Lane Medical Library

Aus der Abteilung für experimentelle Pathologie und Therapie
des William G. Kerckhoff-Herzforschungs-Institutes
zu Bad-Nauheim
(Vorstand: Prof. Dr. Eb. Koch)

Über den Einfluß der Blutabsperrung auf das Versorgungsgebiet der Arteriae carotides externae.

INAUGURAL-DISSERTATION
zur
Erlangung der Doktorwürde
in der gesamten Zahnheilkunde
verfaßt und einer
Hohen Medizinischen Fakultät
der Bayerischen Ludwig-Maximilians-Universität
zu München

vorgelegt von
Werner Jüdell
aus Bad-Nauheim.

MÜNCHEN 1933

DISSERTATIONSVERLAG G. H. NOLTE DÜSSELDORF

Gedruckt mit Genehmigung
der Medizinischen Fakultät der Universität München

Referent: Prof Dr. Eb. Koch

Tag der mündl. Prüfung: 21. November 1933

EINLEITUNG:

Die ausreichende Versorgung mit Blut ist eine unbedingte Voraussetzung für die normale Funktion der Organe. Es ist zwar schon verschiedentlich experimentell untersucht worden, welchen Einfluß die völlige oder teilweise Blutabsperrung auf die Tätigkeit einzelner Organe, wie Muskeln oder Nerven usw., hat. Gewöhnlich aber bedarf es hierzu besonderer Anordnungen und Eingriffe, sowohl die Blutzufuhr abzusperren, als auch um die Änderungen in der Funktion der untersuchten Organe zu verfolgen.

Für derartige Versuche eignet sich ganz besonders das Kaninchen, da es bekanntlich im Gegensatz zum Hunde nur sehr geringe arterielle Kollateralen besitzt. So genügt es hier z. B. die Arteria carotis externa aufzusuchen und abzuklemmen, um ihr Versorgungsgebiet zirkulatorisch zu isolieren. Gerade diese Gebiete aber stehen für den Zahnarzt im Vordergrund des Interesses. Da bisher keine planmäßigen Arbeiten hierüber in der zahnärztlichen Literatur gefunden werden konnten, wurden eigene Versuche über den Einfluß der Blutabsperrung auf das Versorgungsgebiet der Arteriae carotides externae gemacht, über die im folgenden berichtet werden soll.

Anatomische Vorbemerkungen [1]):

Die Arteria carotis externa bei den Kaninchen ist stark entwickelt im Verhältnis zur Arteria carotis interna, macht einen kleinen medianwärts konvexen Bogen, gibt von ihrer medianen vorderen Wand die A. laryngea, dann die Aa. lingualis und maxillaris externa, deren Ursprung öfters gemeinschaftlich ist ab, von ihrer hinteren Wand die A. occipitalis, verläuft dann an der lateralen Seite des M. stylohyoideus major, an der medialen Seite des M. pterygoideus internus aufwärts und spaltet sich in die Aa. temporalis superficialis und maxillaris interna.

Die Versorgungsgebiete dieser Äste und deren Abzweigungen sind folgende: Die A. laryngea versorgt den M. hyothyreoideus, das obere Ende der Mm. sternothyreoideus und sternohyoideus und den Kehlkopf. Die A. occipitalis gibt Äste zur Hinterhauptsgegend, die bis zur Scheitelgegend aufwärts reichen und einen starken Ast zu den hinteren Halsmuskeln. Die A. lingualis gibt Rr. sublinguales zu den Zungenmuskeln, erstreckt sich im M. genioglossus nach vorn und ver-

ästelt sich in der Zunge. Die A. maxillaris externa versorgt die glandula submaxillaris, die Kaumuskulatur, die Haut und die Muskeln der Wangen- und Nasengegend, ferner die Gesichtsmuskeln und die Haut der oberen und unteren Lippe und endigt als A. angularis am vorderen Teil des unteren Augenlides. Die A. temporalis superficialis umfaßt das Gebiet der Muskeln des äußeren Ohres, Scheitelgegend, den M. masseter, Haut des Gesichtes und den hinteren Teil des unteren Augenlides. Die A. maxillaris interna versorgt mit ihren Ästen die Paukenhöhle, die Zähne des Unter- und Oberkiefers, die Dura mater, Augen und Augenmuskeln, Stirn, Gesicht und Zwischenkiefer, harten und weichen Gaumen, Nasenhöhle, Nasenscheidewand und den hinteren Teil des Labyrintes der Nase.

Befunde früherer Untersucher:

Über Folgeerscheinungen der Abklemmung der Aa. carotides communes am Auge beim Kaninchen hat Wessely[2]) bereits im Jahre 1909 kurz berichtet. Das wesentliche Ergebnis ist, daß der intraokulare Druck abnimmt und eine Verminderung der Kammerwasserproduktion sich derart geltend macht, daß nach der Punktion der Vorderkammer ein spärlicheres, eiweißärmeres Kammerwasser abgesondert wird.

Soviel aus dem kurzen Bericht hervorgeht, hat Wessely nur die A. communis, nicht aber die A. externa allein abgeklemmt. Dies ist aber notwendig, um die Ischämie möglichst stark zu machen. Denn bei Abklemmung der Aa. carotides communes erhalten die Aa. carotides externae Blut von den Aa. vertebrales über den Circulus Willisii und die Aa. carotides internae.

Bedeutungsvoller für die eigenen Untersuchungen ist eine Arbeit von Meurers[3]). Er fand auffällige Veränderungen an den Augen nach Unterbindung der Aa. carotides communes, oder externae bei Kaninchen. Bei gleichzeitiger Communesligatur in zwölf Fällen waren die Augenreflexe 80 Minuten bis 24 Stunden post operationem verschwunden. Außerdem bildete sich mit Ausnahme von drei Fällen am ersten oder zweiten Tage eine beiderseitige Conjunctivitis aus, die mit einer wässerigen, später eitrig aussehenden Sekretion einherging.

Wie am Auge, so waren auch an der Nase Veränderungen festzustellen. Während nach der Unterbindung der Communes in Intervallen nichts zu bemerken war, wurden nach gleichzeitiger Ligatur beider Communes in allen Fällen sofort ein Aufhören der Nasenflügelbewegung beobachtet. Die Nasenflügel legten sich dabei an das Septum an, sodaß die Öffnungen stark verengt wurden. Am nächsten oder zweitnächsten Tage stellte sich dann außerdem eine starke gelbliche Sekretion aus der Nase ein. Das gleiche zeigte sich bei drei Tieren, denen nur die Aa. carotides externae unterbunden

wurden. Im Gegensatz dazu zeigten Tiere, bei denen nur die Aa. carotides internae unterbunden wurden, keine derartigen Veränderungen. Angaben über etwaige mikroskopische Untersuchungen dieses Sekretes sind nicht vorhanden.

Auch am Munde der Tiere waren Folgeerscheinungen der Unterbindung der Aa. carotides communes oder externae zu sehen. Die Tiere, deren Communes gleichzeitig unterbunden worden waren, nahmen Futter nicht mehr auf; sie hielten den Mund fest zusammengepreßt. Der Unterkiefer war nur mit großer Mühe abzuheben und blieb in dieser Stellung stehn. Dabei zeigte sich, daß die Zunge stark belegt war und die Schleimhäute sehr blaß aussahen. Der Mund fühlte sich kalt an. Manchmal wurde Zähneknirschen beobachtet. Einige Tiere versuchten, sobald der Mund ins Wasser getaucht wurde, zu trinken. Bei den drei Externa-Tieren war wieder das gleiche Verhalten wie bei der gleichzeitigen Communis-Unterbindung festzustellen, während bei den Interna-Tieren im Munde nichts zu sehen war.

Demnach sind die wesentlichen Bedingungen für den Tod nach gleichzeitiger Unterbindung der Communes auf die Veränderungen in dem von den Externae versorgten Gebiet zurückzuführen. Hier zeigt sich als unmittelbare Folge der gleichzeitigen Unterbindung eine starke Ischämie von Ohr, Auge, Nase und Mund mit anschließendem „Katarrh" der zugehörigen Schleimhäute. Die in dem Bereich liegenden Muskeln werden nicht mehr bewegt, Nase und Mund sind ständig geschlossen.

Methodik:

Bei meinen Versuchen beschränkte ich mich auf gleichzeitige Abklemmung, bezw. Unterbindung der Aa. carotides externae. Die Versuche waren teils akute, teils chronische: d. h. ich klemmte erstens die beiden Externae auf eine gewisse Zeitdauer (80 bis 140 Minuten) ab, um sie dann wieder zu öffnen; zweitens wurden die beiden Arterien unterbunden und das Tier einige Tage lang beobachtet.

A. Akute Versuche. Bei ihnen kam es mir vor allen Dingen darauf an, den Temperaturabfall oral festzustellen und gleichzeitig die Veränderungen der Schleimhäute und der Sensibilität der betreffenden Organe.

Die Versuchsanordnung war in allen Fällen die gleiche. Das Tier wurde, nachdem es mit Morphium oder Urethan reichlich narkotisiert worden war, auf einem Brett aufgespannt. Die beiden Externae wurden frei präpariert und mit je einem Seidenfaden angeschlungen, sodaß es jederzeit möglich war, eine exakte Abklemmung durchzuführen. Der Oberkiefer wurde durch einen Ring, der hinter den oberen Schneidezähnen lag, festgehalten, während der Unterkiefer herabgezogen und durch einen eingesetzten Haken hinter den unteren Schneidezähnen in dieser Lage fixiert wuerde. Somit hatte ich einen klaren Überblick über die Mundhöhle gewonnen und das

Tier war nicht in der Lage, das Thermometer, das an einem Stativ befestigt war und tief in das Maul eingeführt wurde, durch etwaige spontane Bewegungen zu verschieben. Die Temperaturen wurden etwa jede Minute abgelesen und sofort in ein Koordinatensystem eingetragen. Das absolut feste Aufspannen des Kopfes ist eine unbedingte Voraussetzung für das Gelingen der Versuche, da die geringste Bewegung ein Verschieben des Thermometers zur Folge hat. Dieses ist an Unstetigkeiten in der Kurve zu ersehen. Um die allgemeine Körpertemperatur zu kontrollieren, wurde ein Thermometer rektal eingeführt, das ebenfalls mit Hilfe eines Stativs fixiert war. Damit das Tier während der Versuchsdauer nicht zu stark abkühlte, wurde es mit einem elektrischen Heizkissen erwärmt.

Kaninchen I (männl.), **2,25 kg.**

Versuch Nr. 1. Bei diesem Versuch, der zunächst nur ausgeführt wurde, um einen grundlegenden Einblick in die Schwankungen der Temperatur zu erhalten, wurde das Tier mit 2,4 Gramm 2% Morph. und 1,25 Gramm Urethan narkotisiert. Bei Beginn des Versuches beträgt die Temperatur in der Schnauze 36,4°. Nach vier Minuten ist dieselbe auf 36,2° gefallen. (Dieses schwache Absinken ist wohl auf die Verdunstungskälte zurückzuführen, die bei geöffneter Schnauze durch Verdunstung des Speichels entsteht.) Jetzt werden dem Tier beide Externae abgeklemmt und die Temperatur fällt sofort ab, zuerst steil, dann immer langsamer, und hat nach 28 Minuten eine Tiefe von 31,3° erreicht.

Nun werden die beiden Externae wieder geöffnet. Die Temperatur steigt anfangs rapid, und zwar in der ersten Minute auf 33,15°, in der zweiten auf 34,3° an, und nähert sich dann langsamer einem Maximalwert von 35°, den sie in der sechsten Minute nach Wiederöffnung erreicht. Nach einem Konstantbleiben von zwei Minuten sinkt sie dann gleichmäßig innerhalb 16 Minuten auf 34,4° wieder ab. Der Temperaturabfall während der Abklemmungsdauer von 28 Minuten betrug also 4,9°.

Versuch Nr. 2. Zwei Tage später wird dieser Versuch an demselben Tiere wiederholt. Das Tier befindet sich vor dem Aufspannen lebhaft im Stall und hatte Futter zu sich genommen. An den Schleimhäuten ist keine Veränderung zu sehen. Es wird mit 1 cm^3 2% Morph. narkotisiert und aufgespannt. Die Rektaltemperatur beträgt 36,95°. Oraltemperatur 33,75°. 10 Minuten nach dem Aufspannen werden die Externae abgeklemmt, nachdem oral die Temperatur auf 33,2°, rektal auf 36,7° gefallen ist. Sofort hört die Nasenflügelbewegung auf, indem sich dieselben an das Septum anlegen. Nach 6 Minuten ist der durch Berühren der Zunge mit einem Finder hervorgerufene Zungenreflex deutlich lebhafter, während die Schleimhäute sehr blaß sind. Die Zunge fängt nun an zu schrumpfen, wird faltig und in der 14. Minute nach Abklemmung ist der Zungenreflex erloschen. Die Oraltemperatur ist bis jetzt auf 30,95°, also um 2,25° gesunken. Der Kornea-

reflex ist noch vorhanden; ebenso treten bei mechanischer Trigeminusreizung in der Nase noch Bewegungen auf. Mit dem weiteren Sinken der Oraltemperatur nimmt auch der Trigeminusreflex ab und ist nach einer Abklemmungsdauer von 64 Minuten nur noch auszulösen, wenn man die Sonde sehr tief in die Nasenöffnung einführt. Dabei macht das Tier starke Bewegungen, sodaß infolge Verschiebung des Mundthermometers die Temperatur sprunghaft um ziemlich genau 1° absinkt.

In der 67. Minute nach Verschluß der Arterien ist die Oraltemperatur auf 27,05° gefallen. Nachdem sie sich auf dieser Höhe 13 Minuten konstant gehalten hat, werden beide Externae wieder geöffnet. Sofort beginnt ein rapides Ansteigen der Temperatur. Nach einer Minute ist dieselbe schon um 2,65°, nach zwei Minuten um 4,65° gestiegen. Es beginnt ein lebhaftes Zittern der Tasthaare, die Zunge wird glatt, in der zweiten Minute nach Wiederöffnung, in der die Oraltemperatur 31,7° beträgt, ist der Zungenreflex wieder auszulösen. Bis zum Eintreten des Zungenreflexes bedurfte es also eines Temperaturanstieges von 4,65°. Zwanzig Minuten nach Öffnen der Arterien wurde das Tier abgespannt. Die Oraltemperatur betrug 31,4°, war also, nachdem sie in der zweiten Minute nach Öffnen ihren Maximalwert von 31,7° erreicht hatte, um 0,3° gefallen. Der Temperaturabfall in der Zeit von Abklemmung bis Wiederöffnen für die Dauer von 80 Minuten betrug oral 5,3°; wovon aber der durch Thermometerverschiebung entstandene Sprung von 1° abgezogen werden muß.

Versuch Nr. 3. Nach 16 Stunden hatte sich das Tier wieder gut erholt. Die Mundschleimhäute waren glatt und rosa gefärbt. Die Zunge wies kein Oedem auf. Nahrungsaufnahme etwas geringer. Es werden 8 cm^3 Urethan subkutan injiziert. Nach einer Beobachtungsdauer von 10 Minuten war die Oraltemperatur um 0,2° gesunken. Dann werden beide Externae abgeklemmt. Die Schleimhäute und Zunge werden sofort blaß und letztere fällt zusammen. Die Temperaturen, die beim Aufspannen oral 36,5° und rektal 37,6° betrugen, beginnen gleichmäßig zu fallen. Beim Auslösen des Zungenreflexes beobachtet man, daß derselbe in der 4. Minute nach Abklemmung deutlich lebhafter, während er in der 7. Minute schon wieder schwächer geworden ist. In der 15. Minute wird die Zunge noch einmal spontan bewegt und in der nächsten Minute ist der Zungenreflex erloschen. Die Oraltemperatur beträgt in diesem Augenblick 33,55°. Es ist also bis dahin ein Temperaturabfall von 2,75° zu verzeichnen. (Bei Versuch Nr. 2, 2,25°.)

Im weiteren Verlauf fällt die Oraltemperatur bis auf 30,6°. Nach 80 Minuten Abklemmungsdauer werden beide Externae geöffnet. Die Temperatur steigt wieder rasch an. Nach 5 Minuten ist der Zungenreflex wieder stark positiv. Die Oraltemperatur hat bis dahin eine Höhe von 35° erreicht, ist also um 4,4° gestiegen, bis der Reflex ausgelöst werden konnte. (Bei Versuch Nr. 2, 4,65°). Zehn Minuten nach Öffnen der Arterien hat die Zunge das faltig, lederne Aussehen verloren und hat wieder eine glatte Oberfläche. Der Zungenreflex ist

jedoch nicht mehr so stark und nimmt auch in den nächsten Minuten noch etwas an Intensität ab. Vor dem Abspannen hat die Oraltemperatur eine konstante Höhe von 35,6°. Die Temperatur war für die Dauer der Zeit zwischen Abklemmung und Wiederöffnung, von 80 Minuten oral um 5,7°, rektal 1,2° gesunken. Temperaturanstieg innerhalb 20 Minuten nach Öffnen oral 5°, rektal 0,1°.

Kaninchen II (männl.), **1,55 kg.**

Versuch Nr. 1 (Siehe Kurve).

Das Tier wird mit 8 cm^3 Urethan narkotisiert, aufgespannt und beide Aa. carotides externae angeschlungen. Nach einer Beobachtungszeit von 23 Minuten post operationem werden die beiden Externae abgeklemmt [1]). Oraltemperatur ist bis dahin von 35,4° auf 34,85°, also um 0,55° gefallen; rektal von 37,2° auf 37°. Zungen- und Korneareflex sind auszulösen. Die Zunge fällt sofort zusammen, wird zunächst blaß und verfärbt sich dann livid. Sie bekommt ein faltig, trockenes, ledernes Aussehen; in der 16. Minute nach Abklemmung ist der Zungenreflex erloschen [2]). Die Oraltemperatur beträgt zu diesem Zeitpunkt 32,2°, ist also um 2,65° gefallen. In der 37. Minute beginnen die Augen zu tränen; der Korneareflex ist noch immer vorhanden [3]). Nachdem die Oraltemperatur einen Minimalwert von

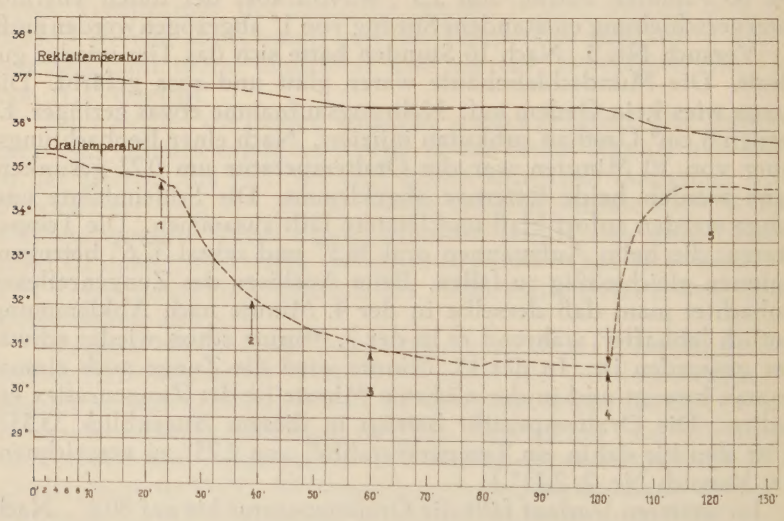

30,7° erreicht hat, und auf diesem 23 Minuten konstant blieb, werden die Externae wieder geöffnet [4]). Erst nach 18 Minuten ist der Zungenreflex wieder auszulösen [5]).

Der Temperaturanstieg betrug bis dahin 4,05°. Es scheint, daß das Wiederauftreten des Zungenreflexes nicht von der Zeit, sondern

1), 2), 3), 4), 5); bezeichnen die in der Kurve angegebenen Pfeile.

von der Temperatur abhängig ist, denn in den beiden vorhergehenden Versuchen war die Temperatur von 4,65° und 4,4° schon in 2, bezw. 5 Minuten erreicht. Der Verschluß der Arterien betrug 79 Minuten. In dieser Zeit war die Oraltemperatur um 4,15° gesunken; ihr Anstieg nach Öffnen betrug 4,05°, differierte also nur um 0,1° von der Ausgangstemperatur beim Abklemmen der Carotiden.

Versuch Nr. 2. Nach 24 Stunden machte das Tier keinen sehr lebhaften und frischen Eindruck, nahm aber noch etwas Nahrung auf. Narkose mit 0,75 cm^3 2% Morph. Nasenatmung, Kornea- und Zungenreflex vorhanden. Bei Abklemmung beträgt die Temperatur oral 36,9°, rektal 37,4°. Nasen- und Mundschleimhäute werden sofort anämisch. Zungenreflex, der erst etwas lebhafter, verliert sich langsam mit gleichzeitiger livider Verfärbung und Faltigwerden der Zunge. Dreizehn Minuten nach Verschluß ist der Reflex erloschen. Oraltemperatur um 1,75° gesunken. Nasenatmung und Korneareflex ist noch vorhanden. Allmählich fangen die Augen an zu tränen. In der 72. Minute ist der Korneareflex links erloschen, rechts jedoch noch positiv. Die Nasenatmung hat aufgehört. Nach Erreichung eines Minimalwertes von 33,3° werden die Arterien wieder geöffnet. Schon nach 15 Sekunden beginnt der Temperaturanstieg. In der 4. Minute ist der Korneareflex wieder beidseitig positiv. Diesmal erreicht die Oraltemperatur einen Maximalwert von 36,55°, ist also nach Wiederöffnen um 3,25° gestiegen und fällt dann innerhalb 56 Minuten auf 35,75° ab. Der Zungenreflex ist bis zum Abspannen des Tieres nicht wiedergekehrt. Der Temperaturabfall für die Zeit der Abklemmung von 104 Minuten betrug oral 3,6°, rektal 0,1°. Der Abfall der Rektaltemperatur für die Dauer des ganzen Versuches von 3½ Stunden betrug 1,6°.

Vierundzwanzig Stunden später liegt das Tier fast leblos im Stall, frist und säuft nichts mehr. Die Zunge, die ödematös geschwollen ist, weist auf dem vorderen Drittel einen weißlichen Belag auf. Der Zungenreflex ist kaum merklich vorhanden. Die Schnauze, die ebenfalls ödematös verdickt ist, wird etwas offen gehalten. Nasenflügelbewegung und Nasenatmung sind nicht vorhanden.

Am nächsten Tage war das Tier eingegangen, nachdem es keine Nahrung mehr zu sich genommen hatte. Die Zunge weist einen dicken weißen Belag auf und das rechte Auge ist von einem eingetrockneten Sekret vollkommen verklebt.

Kaninchen III (weibl.), **4,9 kg.**

Versuch Nr. 1. Dem Tier werden 2 cm^3 2% Morph. subkutan injiziert. Beim Aufspannen sind Kornea- und Zungenreflex sowie Nasenatmung vorhanden. Sieben Minuten nach dem Abklemmen der Arterien beginnen die Augen zu tränen. Der Bulbus wird weich, Korneareflex noch positiv. Nasen- und Mundschleimhäute sind livid verfärbt, ebenso die Zunge, die immer faltiger wird und allmählich

		Temperatur vor Abklemmung	Dauer der Abklemmung	Temperaturabfall	Zeit bis Zungenreflex negativ	Temperatu bis Zunger reflex negativ
Kan. I.	Vers. 1	36,2°	28,0'	4,90°	nicht beobacht.	—
	Vers. 2	33,2°	80,0'	4,30°	14'	2,25°
	Vers. 3	36,3°	80,0'	5,70°	16'	2,75°
Kan. II.	Vers. 1	34,85°	79,0'	4,15°	16'	2,65°
	Vers. 2	36,9°	104,0'	3.60°	13'	1,75°
Kan. III.	Vers. 1	35,1°	140,0'	5,55°	21'	2,95°
	Vers. 2	39,0°	126,0'	4,90°	nicht negativ geworden	—
Durchschnitt				4,73°	16'	2,47°

eine schmutzig graublaue Farbe annimmt. Der Zungenreflex wird schwächer und ist nach 21 Minuten erloschen. Der Temperaturabfall beträgt bis dahin 2,95°, und zwar von 35,15° auf 32,2°. Mit dem Temperaturabfall wird der Korneareflex und die Nasenatmung immer schwächer; letztere hört bei einer Temperatur von 30,4° vollkommen auf. Nach einer Abklemmungszeit von 140 Minuten, in der die Oraltemperatur ein Minimum von 29,7° erreicht hat, werden die Externae wieder geöffnet. Die Temperatur steigt diesmal sehr schnell an. Nach 8 Sekunden beginnt sich die Zunge zu füllen, um nach 40 Sekunden glatt und rot gefärbt zu sein. Gleichzeitig beginnt die Nasenatmung wieder und ein lebhaftes Zittern der Tasthaare. Nach 8 Minuten ist der Zungenreflex von der Spitze aus wieder auszulösen. Die Temperatur ist bis dahin auf 36,25°, also um 6,5° angestiegen. Das Tier fängt zu dieser Zeit an zu röcheln, was wohl auf eine hyperämische Schwellung der Schleimhäute zurückzuführen ist. Auch die Zunge schwillt ödematös an, und der Zungenreflex ist wieder normal stark vorhanden. Der Temperaturabfall für die Zeit der Abklemmung von 140 Minuten betrug 5,55°. Der Temperaturanstieg nach Öffnen von Minimum bis Maximum 7°. Demnach lag der Maximalwert der Oral-

Temperatur vor Wiederöffnung	Zeit bis Zungenreflex positiv	Temperatur bis Zungenreflex positiv	Temperaturmaximum nach Wiederöffnung	Zeit bis Temperatur Maximum	Temperaturanstieg bis Maximum	Abfall der Rektaltemp. f. d. Versuchsdauer
31,3°	—	—	35°	6'	3,70°	nicht beobacht.
27,05°	2'	4,65°	31,7°	2'	4,65°	1,65°
30,6°	5'	4,40°	35,6°	20'	5,00°	1,10°
30,7°	18'	4,05°	34,75°	14'	4,05°	1,50°
33,3°	Zungenreflex nicht wiedergekehrt		36,55°	28'	3,25°	1,60°
29,7°	8'	6,50°	36,70°	40'	7,00°	0,45°
34,1°	—	—	38,40°	28'	4,30°	1,20°
		4,65°			4,57°	

temperatur um 1,55° höher, als die Ausgangstemperatur beim Abklemmen, was wohl als postanämische Hyperämie zu deuten ist. Die Schnauze und die Zunge waren bei dem Abspannen nach einer Beobachtungszeit von 4½ Stunden dick angeschwollen. Diese Schwellung war auch nach 5 Stunden noch nicht wieder zurückgegangen.

Versuch Nr. 2. Am nächsten Morgen, d. h. nach 13 Stunden zeigten sich Zunge, Mund- und Nasenschleimhäute schön rosa gefärbt und durchblutet. Die Schnauze war allerdings noch etwas verdickt. Das Tier ist ziemlich munter, frißt und säuft jedoch sehr wenig. Der Zungenreflex ist stark vorhanden.

Das Kaninchen wird mit 18 cm^3 Urethan narkotisiert und aufgespannt. Die Temperatur beträgt beim Verschluß der Externae oral 39°, rektal 39,35°. Die Zunge wird blaß, klein und faltig. Der Zungenreflex ist in den ersten 5 Minuten verstärkt, wird dann aber schwächer, ohne jedoch ganz zu verschwinden, d. h. nach einer Abklemmungsdauer von 2 Stunden 6 Minuten, in der die Oraltemperatur um 4,9° gefallen ist, ist er noch immer, wenn auch träge vorhanden. Zehn Sekunden nach Öffnen beginnt die Temperatur anzusteigen. Die Schleimhäute und die Zunge sind wieder gut durchblutet. Nach 3 Mi-

nuten sind die Zungenfalten verschwunden. Die Oraltemperatur erreicht nach 28 Minuten ihr Maximum von 38,40° und hält sich auf demselben bei weiteren 20 Minuten Beobachtungsdauer konstant. Während dieser Zeit ist die Atmung des Tieres von Röcheln begleitet und der Zungenreflex wird etwas schwächer. Der Anstieg der Oraltemperatur nach Öffnen betrug 4,30°. Der Abfall der Rektaltemperatur für die Dauer des Versuches von 3 Stunden war 1,2°.

Zusammenfassend läßt sich über die akuten Versuche der Abklemmung der Aa. carotides externae auf eine gewisse Zeitdauer folgendes sagen:

Die Temperaturkurve fällt anfangs steil, dann langsam schwächer ab, bis sie eine konstante Höhe erreicht hat, auf der sie sich dann hält. Die beigefügte Kurve gibt ein charakteristisches Bild des Temperaturabfalles beim Abklemmen und das rapide Ansteigen beim Wiederöffnen. Die beschriebenen Verschiedenheiten im Verlaufe der einzelnen Kurven dürften auf Verschiedenheiten in der Ausbildung von Gefäßanastomosen beruhen. Die Zunge wird faltig, ledern und trocken. Sie fällt vollkommen zusammen und verfärbt sich livid, das schließlich in ein schmutziges graublau übergeht. Der Zungenreflex ist nach durchschnittlich 16 Minuten nicht mehr auszulösen. Die Temperatur ist dann im Mittel um 2,47° gefallen. Die Nasenatmung hört vollkommen auf, trotzdem die Öffnungen nicht immer durch Anlegen der Nasenflügel an das Septum verschlossen sind. An den Schleimhäuten sind bis auf das anämische Aussehen keine weiteren Veränderungen festzustellen. Der Korneareflex wird für die Dauer der Absperrung schwächer, ohne jedoch ganz zu erlöschen. Der endgültige Temperaturabfall beträgt oral durchschnittlich 5°. Nach dem Öffnen erfolgt ein rapides Ansteigen der Temperaturkurve. Die Höhe der Ausgangstemperatur wird aber nur in einem Versuch überschritten. Das Einsetzen des Zungenreflexes geschieht nach einer durchschnittlichen Steigerung der Oraltemperatur nach dem Wiederöffnen von 4,65°, wobei die Zeit zwischen 2 und 18 Minuten variiert. Um einen Überblick über diese gesamten akuten Versuche erhalten zu können, sind die Befunde noch einmal in einer Tabelle zusammengestellt: Die Abklemmungsdauer und der Temperaturabfall, sowie Temperatur und Zeit beim Erlöschen, bezw. Wiedereintreten des Zungenreflexes. Ferner Temperaturmaximum, Zeit und Temperaturanstieg bis Maximum und schließlich Abfall der Rektaltemperatur für die Versuchsdauer.

B. Chronische Versuche.

Die chronischen Versuche, d. h. eine Unterbindung der Aa. carotides externae über mehrere Tage, wurden an zwei Tieren ausgeführt.

Kaninchen I. Nachdem das Tier drei Abklemmungsversuche überstanden hatte, wurden ihm am sechsten Tage unter Narkose die Aa. carotides externae endgültig unterbunden. Die Oraltemperatur betrug 36,0° und wurde rektal 37,6° gemessen. Die Nasenflügelbewegung hört sofort auf und die Schleimhäute werden stark

anämisch. Vierundzwanzig Minuten nach der Ligatur ist der Zungenreflex nicht mehr auszulösen. Der Temperaturabfall betrug bis dahin oral 3°. Zweiundfünfzig Minuten nach der Unterbindung hat die Oraltemperatur ihren Minimalwert von 32° erreicht, war also im ganzen um 4° gefallen. Auf diesem Wert hält sie sich 13 Minuten lang konstant und steigt dann wieder langsam, d. h. in einer Stunde um 0,85°. Die Zunge wird blaugrau, faltig und schrumpft stark zusammen. Drückt man eine Vertiefung in die Zunge, so bleibt diese in derselben faltig bestehen. Die Atmung des Tieres wird mit der Zeit etwas röchelnd. Nach 1½ Stunden Unterbindung fängt das linke Auge an zu tränen. Der Kornealreflex ist beidseitig noch auszulösen. Die Rektaltemperatur steigt innerhalb von 2 Stunden 12 Minuten um 4,9° an. Dieses starke Ansteigen ist wohl darauf zurückzuführen, daß das Tier übermäßig geheizt wurde. Denn nachdem die Heizung abgestellt wurde, beginnt auch die Rektaltemperatur wieder zu fallen. Nach dem Abspannen, nach einer Beobachtungsdauer von 2 Stunden 46 Minuten bleibt die Schnauze geöffnet. Der Unterkiefer hängt herab und läßt sich auch mit Gewalt nicht ganz schließen.

Am nächsten Tage liegt das Tier vollkommen bewegungslos im Stall. Nach dem Einflößen von etwas Wasser hebt es den Kopf ein wenig. Der Unterkiefer bleibt beim mechanischen Öffnen in jeder Stellung stehen. Die Schnauze wird etwas offen gehalten. Die Zunge, die ganz faltig und ledern erscheint, liegt vollkommen ruhig in der Schnauze und der Zungenreflex ist noch immer negativ. Das Tier reagiert nicht mehr auf Berührung der Tasthaare. Die Ohren fühlen sich kalt an. Die Temperatur beträgt oral 26,8°, rektal 30,65°. Die linke Pupille ist relativ eng, ungefähr erbsengroß. Bei Lichteinfall erweitert sich dieselbe ein wenig und wird oval. Beide Korneae sind trocken und weisen kleine Abschürfungen auf. Die rechte Pupille ist größer als die linke, ungefähr kirschgroß. Der Kornealreflex ist jedoch beidseitig, wenn auch schwach, noch auszulösen. Der intraokulare Druck ist auf beiden Seiten stark vermindert, sodaß sich der Bulbus hochgradig weich anfühlt. Die Schleimhäute sind livid verfärbt. Nasenflügelbewegung, sowie Nasenatmung sind nicht mehr vorhanden.

Da das Tier eine starke Untertemperatur von 30,2°, rektal gemessen, besitzt, wurde es in warme Tücher eingepackt. Bei einer Kontrolle der Temperatur nach 3 Stunden betrug dieselbe rektal 28,9°, oral 27,15°. Der Bulbus ist immer noch ganz weich, aber etwas druckempfindlich, denn das Tier reagiert auf Berührung desselben mit schwacher Bewegung des Kopfes. Der Kornealreflex ist nicht mehr vorhanden. Das Tier wird jetzt mit einem elektrischen Ofen, um weitere Abkühlung zu verhindern, erwärmt.

Am nächsten Morgen, d. h. nach 17 Stunden, war das Tier eingegangen. Die Externae waren im ganzen 41 Stunden unterbunden. Eine Veränderung der Mund- und Nasenschleimhäute, wie etwa das Auftreten eines Sekretes oder etwaigen Belages war nicht zu beobachten.

Kaninchen II. An dem Tier waren zuvor zwei Abklemmungsversuche durchgeführt worden. An Gewicht war zu dieser Zeit ein Abfallen von 4,9 kg auf 4,5 kg festzustellen. Bei der endgültigen Unterbindung der Externae beträgt die Temperatur oral 37,7°, rektal 39,6°. Die Oraltemperatur fällt innerhalb von einer Stunde 10 Minuten auf 32,9°, also um 4,8°, auf welcher sie sich bei einer weiteren Beobachtungsdauer von 30 Minuten konstant hält. Sofort nach Anlegung der Ligatur wird die Zunge faltig und verfärbt sich livid. Sie fällt in sich zusammen. Der Zungenreflex ist anfangs unter spontanen Bewegungen deutlich verstärkt, wird jedoch bald darauf schwächer und ist in der 10. Minute nach der Unterbindung erloschen. Der Temperaturabfall betrug bis dahin oral 2,85°. Die Zunge wird allmählich schmutzig grau und fällt in sich zusammen. Eine Nasenflügelbewegung ist nicht vorhanden. Der Korneareflex ist nach dem Abspannen noch auszulösen.

Am nächsten Tage (1. Tag) liegt das Tier ruhig im Stall; das Gewicht beträgt 4,5 kg. Zunge, Nasen- und Mundschleimhäute sind gegenüber des Vortages nicht verändert.

Am 2. Tage nach der endgültigen Unterbindung ist der Korneareflex auf dem rechten Auge noch stark vorhanden, während er links nur noch schwach auszulösen ist. Das Tier liegt auch jetzt bewegungslos im Stall. Sein Gewicht beträgt 4,25 kg. Die Temperatur ist oral gemessen 36,6°, rektal 40,2°. Zunge, Mund- und Nasenschleimhäute sind rosa gefärbt und weisen kein Oedem auf. Nahrung nimmt das Tier keine mehr zu sich, Wasser wird angenommen.

Nach weiteren 18 Stunden (3. Tag) zeigt sich eine beidseitige wässerige Sekretion der Augen. Nasen- und Mundschleimhäute ohne Befund. Korneareflex ist bei beiden Augen nur noch sehr schwach vorhanden. Die Pupillen reagieren auch auf starken Lichteinfall nicht mehr. Das Gewicht beträgt 4,1 kg. Dem Tier werden 18 cm^3 Urethan subkutan injiziert.

Am 4. Tage hat sich die Sekretion an beiden Augen verstärkt. Das abgeschiedene Sekret ist jetzt nicht mehr klar, sondern sieht eitrig aus. Der Zungenreflex ist wieder sehr schwach vorhanden. Die Zungenunterfläche weist zwei gelblich weiß belegte, ungefähr hirsekorngroße Ulcera auf, die beim Abheben des Belages bluten. Die Nasenflügel liegen dem Septum nicht fest an, werden jedoch nicht mehr bewegt. Eine Nasenatmung ist noch vorhanden. Die Temperatur beträgt oral 39,55°, rektal 41°, Gewicht 3,9 kg. Das Tier wird erneut mit 2 cm^3 2% Morph. narkotisiert.

Nach weiteren 24 Stunden (5. Tag) hat das Kaninchen ein ganz charakteristisches Aussehen bekommen. Das Gewicht hat weiterhin abgenommen und beträgt nur noch 3,8 kg. Die Temperatur ist rektal gemessen 40°, oral 37,3°. Während der übrige Körper des Tieres gesund erscheint, weist der Kopf, also das von den Aa. carotides externae versorgte Gebiet auffallende Veränderungen auf. Das Tier hält beim Laufen die Schnauze auf den Boden gesenkt und stößt, da es vollkommen erblindet ist, gegen jedes Hindernis an. Die Atmung

weist einen deutlich wahrnehmbaren Stridor inspiratorius auf, der sich bei Aufregung und Anstrengung durch Fortbewegung noch verstärkt. Der Kopf wird beim Atemholen nach vorn oben gereckt. Die Schnauze und Nase sind angeschwollen und bei leichter Berührung sehr empfindlich, aber keine Nasenflügelbewegung vorhanden. Die Augen sind eingefallen und von teils eingetrocknetem, teils frischem Sekret fast vollkommen verklebt. Der Kornealreflex ist erloschen. Beim Betasten des Bulbus, der sehr empfindlich ist, werden die Augenlider nicht mehr geschlossen, sondern das Tier reagiert auf diese Berührung durch Wegziehen des Kopfes. Am Zahnfleisch, Zungenunterfläche und Filtrum finden sich gelblichweiße Ulcerationen von Hirsekorngröße. Aus den Zahnfleischtaschen der unteren Incisivi läßt sich in großen Mengen Pus ausdrücken. Der Gaumen ist sehr sensibel. Die Zunge ist glatt, feucht und rosa gefärbt. Bei genauem Hinsehen ist deutlich ein fibrilläres Flimmern derselben wahrzunehmen. Auch die Schleimhäute sind leicht rosa gefärbt. Aus der Nase entleert sich ein blutig-eitriges Sekret, sodaß die Nasenlöcher fast vollkommen damit verklebt sind. Die Ohren fühlen sich sehr kalt an und hängen schlaff herab. Ab und zu ist eine mahlende Bewegung des Unterkiefers wahrzunehmen, die mit einem schwachen Zähneknirschen verbunden ist. Während das Tier auf Berühren der Tasthaare über den Augen stark mit Wegziehen des Kopfes reagiert, verläuft selbst ein heftiges Ziehen an den Tasthaaren der Schnauze vollkommen reaktionslos. Das Tier besitzt einen starken Foetor ex ore. Um weitere Schmerzen zu verhindern, wird es erneut mit 3 cm^3 Morph. narkotisiert.

Am nächsten Tage (6.) beträgt das Gewicht 3,65 kg, die Rektaltemperatur 39,8°, Oraltemperatur 36°. Das Tier liegt auf der Seite bewegungslos im Stall. Der Stridor inspiratorius hat sich noch verstärkt; es wird mit sichtlicher Anstrengung geatmet, denn bei jeder Inspiration wird der Kopf etwas nach oben gereckt. Das Sekret hat die Nasenlöcher vollständig verschlossen. Das gleiche ist mit den Augen der Fall. Die Nase ist bei Berührung nicht mehr so empfindlich wie am Tage zuvor, dagegen wird der Kopf beim Abwischen des stark fließenden eitrigen Sekretes, vom Bulbus, zurückgezogen. Die physiologische Zahnfleischtasche, der unteren Incisivi ist bis 7 mm vertieft. Beim Bestreichen derselben von der Wurzelspitze zur Schneidekante zu läßt sich aus derselben wieder ein dickes weißlichgelbliches Sekret herausdrücken, das sich bei der mikroskopischen Untersuchung als Eiter herausstellt. Verfährt man in dereslben Weise an den oberen Schneidezähnen, so tritt hier nur in spärlichen Mengen Pus auf. Die Taschentiefe beträgt 2 mm. Das Zahnfleisch als solches ist nicht entzündlich gerötet. Die Zunge, die nicht mehr schwach rosa, sondern etwas livid verfärbt ist, zeigt einen weißen Belag. Auch auf der Oberfläche sind jetzt kleine Ulcerationen wahrzunehmen. Die Wangenschleimhäute, namentlich die Umschlagsfalte sind mit einem

weißlich gelben Sekret belegt. Der Foetor ex ore hat sich bedeutend verstärkt. Dem Tier werden nochmals 18 cm^3 Urethan subkutan injiziert.

Am 7. Tage nach der Unterbindung beträgt das Gewicht des Tieres 3,55 kg. Das Tier liegt auf der Seite, die Beine von sich gestreckt mit inspiratorischem Röcheln im Stall. Es ist deutlich eine sehr starke Peristalitik durch die Bauchhaut zu sehen. Das Kaninchen hebt ab und zu spontan den Kopf etwas, der aber sofort wieder kraftlos zurückfällt. Der Bulbus, der ganz dick mit eingetrocknetem und frischem Sekret bedeckt ist, ist auf Berührung noch immer sehr empfindlich. Eine Nasenatmung ist nicht mehr vorhanden. Auch jetzt sind mitunter mahlende Bewegungen des Unterkiefers zu beobachten. Die Zunge zeigt einen gelblich weißen Belag, die Spitze ist vollkommen trocken.

Das Tier wird durch Nackenschlag getötet, die Sektion ergibt folgenden Befund:

Das Colon, das eine starke Peristaltik aufweist, ist sehr stark mit Luft gefüllt. Der Magen ist im Verhältnis sehr klein und zeigt einen grünen Inhalt. Im ganzen ist das Tier ziemlich fett. Die Gallenblase ist stark gefüllt. Auf der Leber findet man kleine, tuberkelähnlich aussehende, weiße Flecke. Das Herz, das noch schlägt, ist ohne Befund. Die Lunge ist blaß-rosa gefärbt und besitzt ein schwaches Oedem. In der Trachea, die haemorrhagisch entzündet ist, findet man Blutgerinsel, die mit Schleim vermischt sind. Der Kehlkopf ist nicht verdickt. Oberhalb des Kehlkopfes wird die Schleimhaut blaß anämisch. Nach Öffnen des Unterkiefers sieht man die Schleimhäute am Gaumen auffallend blaß und ödematös geschwollen; nach vorne zu weisen sie einen Belag auf. Auf der Zunge, die ganz blaß ist und am Oberkiefer befinden sich grünlich-graue zähschleimige Auflagerungen, die sich mit einem Spatel leicht abstreichen lassen. Am Übergang vom Pharynx zum Hypopharynx sind die Schleimhäute ödematös geschwollen. Im Hypopharynx hat sich ein reichlich haemorrhagisch-purulentes Sekret angesammelt. Auf Druck entleert sich aus den Zahnfleischtaschen der unteren Incisivi, die eine Tiefe von 8 mm erreichen, eine große Menge gelblichen Sekretes. Sie erscheinen in ihren Alveolen etwas gelockert. Die physiologischen Zahnfleischtaschen der übrigen Zähne weisen keine pathologischen Vertiefungen auf und die Zähne selbst sitzen fest in ihren Alveolen. Auch läßt sich aus ihnen, mit Ausnahme der oberen Schneidezähne, auf Druck kein Sekret entleeren. Bei Letzteren fließt aus den Taschen auf Bestreichen des Zahnfleisches von Wurzel zur Schneidekante zu ein ganz spärliches weißes bis klares Sekret. Das Zahnfleisch ist anämich. Die Konjunktiven sind ganz blaß und von frischem und eingetrocknetem Sekret vollkommen verklebt. Der Bulbus ist stark verkleinert und zurückgefallen, sodaß man mit einer Pincette in der Augentasche breit umherfahren kann. Der intraokulare Druck ist stark herabgesunken, sodaß sich der Bulbus hochgradig weich anfühlt. Die vordere Augenkammer ist mit einer trüben Flüssigkeit

angefüllt. Die ganzen Nasengänge sind mit dicken Eiterpfropfen ausgefüllt. Das vordere und hintere Drittel des Meatus nasalis inferior erscheint wie ausgegossen mit Sekret. Die Nasenschleimhäute sind an und für sich blaß, aber nicht eitrig belegt.

Die Abstrichpräparate zeigen, nachdem sie mit methylenblau gefärbt wurden, folgenden Befund:

Das Sekret aus den Zahnfleischtaschen wies in größeren Mengen zerfallene Leukocyten, ausgestoßene Epithelzellen und kleinere Bakterienhaufen auf. Das Sekret aus der Nase war fast reiner Eiter. Es enthielt sehr viele, teils noch normale, teils schon zerfallene Leukocyten und nur wenig Bakterien. Dagegen waren in den Präparaten von Zunge und Auge im überwiegenden Maße Bakterienhaufen festzustellen und nur zum geringeren Teil weiße Blutkörperchen vorhanden.

Zusammenfassend läßt sich über die chronischen Versuche folgendes sagen:

Auf den Schleimhäuten, die anämisch blaß werden und ödematös anschwellen, tritt im Laufe der Tage ein eitriger Belag auf. Dieser Befund dürfte so zu deuten sein, daß an den Schleimhäuten infolge der Blutabsperrung eine Nekrose auftritt, auf deren Boden Bakterien wuchern und Leukocyten auftreten. Die Reflexe von Auge und Zunge erlöschen vollkommen. Die physiologischen Zahnfleischtaschen der unteren Schneidezähne zeigen eine pathologische Vertiefung, und läßt sich aus ihnen ein mit Leukocyten und Epithelzellen, sowie Bakterienhaufen vermischtes Sekret ausdrücken.

Wir haben also die Möglichkeit, in der Unterbindung der Arteriae carotides externae am Kaninchen im Tierversuche eine **experimentelle Paradentose** hervorzurufen.

Für die Anregung sowie das stetig fördernde Interesse zu vorliegender Arbeit bin ich Herrn Prof. Dr. Koch, Vorstand der Abteilung für experimentelle Pathologie und Therapie am Kerckhoff-Institut zu Bad Nauheim, zu großem Dank verpflichtet.

LITERATUR-VERZEICHNIS

1) W. Krause, Die Anatomie des Kaninchens, Leipzig, 1884.
2) Sitzungsber. d. Physik. Med. Gesellsch. Würzburg N. 2, 1909, S. 23 ff.
3) Dr. med. Karl Meurers, Patholog. physiolog. Institut der Universität Köln-Lindenburg. — Über die Folgen der gleichzeitigen oder ungleichzeitigen Unterbindungen der Aa. carotides communes bei Kaninchen. Ztschr. f. exper. Med. Bd. 46, S. 135 ff. 1925.

LEBENSLAUF.

Geboren am 22. September 1908 zu Hannover, als Sohn des Oberingenieurs Otto Jüdell, wurde ich dort evangelisch getauft, und besuchte 3 Jahre die Volksschule und 4 Jahre das Realgymnasium zu Dillingen a. d. Saar. Nach Übersiedlung meiner Eltern nach Bad Nauheim, daselbst die Oberrealschule 8 Jahre, wo ich 1929 die Reifeprüfung bestand. Von S.S. 1929 bis W.S. 1932/33 war ich in München immatrikuliert.

Hier bestand ich im Juni 1933 das zahnärztliche Staatsexamen.

Werner Jüdell.